JOURNAL OF FUNCTIONAL VENTILATION AND PULMONOLOGY
© 2015 JFVP. *www.jfvpulm.com. Print: ISSN 2264-7899. Online: ISSN 2264-0754*

J Func Vent Pulm 2015; 19(6): 1-73
DOI: 10.12699/jfvp.6.19. 2015.9

REVUE GÉNÉRALE

Comment réaliser une biopsie d'une adénopathie axillaire

How to perform biopsy of axillary lymphadenopathy

S. Rabiou[1], I. Issoufou[1], L. Belliraj[1], F.Z. Ammor[1], M. Abasse[2], M. Lakranbi[1], Y. Ouadnouni[1,3], M. Smahi[1,3]

[1] : Service de Chirurgie Thoracique. CHU Hassan-II, Fès, Maroc
[2] : Service de Pneumologie. CHU Hassan-II, Fès, Maroc
[3] : Faculté de Médecine et de Pharmacie. Université Sidi-Mohamed-Ben-Allah, Fès, Maroc

SUMMARY

Whereas all the pulmonologists always realize the pleural biopsy, many of them hesitate to do a biopsy of lymphadenopathy at the axillary region. The objective of this article is to explain step by step how to proceed in order to realize this gesture safely and without fear.

KEYWORDS: Biopsy, axillary lymphadenopathy, pulmonology

RÉSUMÉ

Alors que tous pneumologue réalise quotidiennement de biopsie pleurale, nombreux sont ceux qui hésitent à pratiquer une biopsie des adénopathies au niveau de la région axillaire. L'objectif de cet article est donc d'expliquer pas à pas la démarche à suivre afin de réaliser ce geste en toute sécurité et sans appréhension.

MOTS CLES: Biopsie, adénopathie axillaire, pneumologie

Auteur correspondant: **Dr. Sani RABIOU. Service de Chirurgie Thoracique. CHU Hassan-II, Fès, Maroc**
E-mail: rabiousani2@yahoo.fr

INTRODUCTION

Le terme adénopathie désigne une hypertrophie anormale d'un ganglion lymphatique dont la taille est au moins égale à un centimètre. Les adénopathie sont liées: soit à une hyperplasie du tissu lymphoïde au cours de réactions immunes, soit à des réactions d'origine cellulaire diverse (granulocytes, histiocytes) lors de phénomènes inflammatoires aigus ou chroniques, soit au développement d'un clone de cellules lymphoïdes malignes à l'origine des lymphomes, soit à l'accumulation de cellules pathologiques filtrées dans l'adénopathie au cours des métastases des cancers.

L'attitude diagnostique consiste à affirmer l'atteinte ganglionnaire, à procéder à des examens complémentaires simples pouvant conduire au diagnostic ou donner une orientation dans la recherche étiologique. En l'absence de diagnostic à ce stade, l'abord direct du ganglion pourra être envisagé afin d'apporter une étiquette étiologique. Apres un bref rappel d'anatomie de la région axillaire, nous aborderons pas à pas la démarche à suivre afin de réaliser une biopsie axillaire.

ANATOMIE DE LA RÉGION AXILLAIRE

La région axillaire se présente comme une pyramide tronquée, limitée par 4 parois (*Figure 1*):
- En avant, les muscles pectoraux, le sous-clavier et l'aponévrose clavi-pectoro-axillaire.
- En arrière, le muscle sous scapulaire, le petit rond, le grand rond et le grand dorsal.
- En dedans le muscle grand dentelé.
- En dehors le biceps et le coraco-brachial.

Cette cavité axillaire contient:
- L'artère axillaire et ses 6 branches collatérales.
- La veine axillaire en dedans d'elle.
- Les troncs secondaires du plexus brachial, qui fournissent des branches collatérales à tous les muscles des parois, et donnent derrière le petit pectoral les 7 branches terminales du plexus brachial.

Les ganglions lymphatiques, répartis en 5 groupes:
- Le groupe latéral (ou huméral), à la face interne du paquet vasculo-nerveux.
- Le groupe postérieur (ou scapulaire), le long du pédicule sous-scapulaire.
- Le groupe antérieur, le long du pédicule thoracique latéral, repartis (en 2 groupes: "supérieur", au niveau des 2 et 3èmes espaces intercostaux, et "inferieur", au niveau des 4 et 5èmes espaces).
- Le groupe central, entre les 2 groupes précédents.
- Le groupe apical (ou sous-claviculaire), près du sommet de l'aisselle.

INDICATION DE LA BIOPSIE ADÉNOPATHIES AXILLAIRES

Les indications de la biopsie des adénopathies axillaires sont multiples, tant en pathologie inflammatoire que tumorale. En pathologie inflammatoire, l'examen histologique de la biopsie d'une adénopathie de cette région permet le diagnostic différentiel entre des affections cliniquement proches comme la sarcoïdose et la tuberculose par exemple mais aussi éliminer une simple adénite réactionnelle. En pratique, il nous semble important d'obtenir une documentation histologique devant toute adénopathie axillaire dont les autres moyens n'ont pas permis d'aboutir à un diagnostic.

En effet, certaines pathologies nécessitent un traitement au long cours et une surveillance clinique prolongée du fait du risque d'évolution vers une atteinte poly-viscérale mais aussi de leur pronostic. Sur le plan médico-légal, il est important d'avoir une confirmation histologique avant d'entreprendre un traitement spécifique comme les anti bacillaires, indiquée dans la tuberculose ou une corticothérapie dans la sarcoïdose [1,2]. En pathologie tumorale, la biopsie des adénopathie axillaire vise à établir le diagnostic de tumeurs bénignes, de métastases des cancers thoraciques et extra thoraciques, des hémopathies malignes (surtout les lymphome). Dans le cadre de lymphome, la biopsie des ganglions axillaires présente un intérêt non seulement pour établir le diagnostic exact mais aussi dans l'évaluation de la réponse thérapeutique [3].

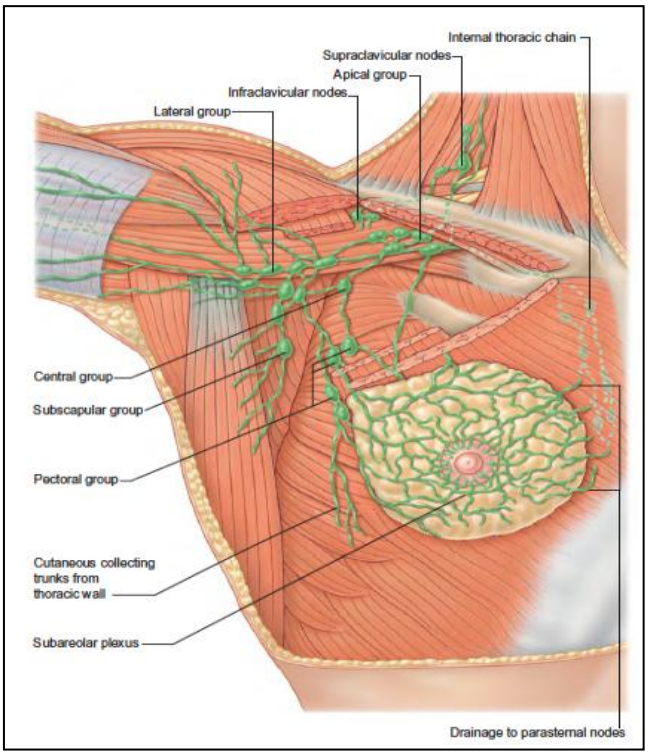

FIGURE 1. ***Anatomie des lymphatiques des la région axillaire***

TECHNIQUE DE BIOPSIE DES ADÉNOPATHIES AXILLAIRE

Les préalables ***(Figure 2)***
L'ensemble du matériel doit être réuni afin d'éviter des surprises. Il s'agit de:

- Gants stériles et casaque stérile.
- Solution antiseptique.
- Champs stériles et compresses stériles.
- Seringue, aiguille intramusculaire, flacon de lidocaïne à 1 ou 2 %.
- Un bistouri, un ciseau et une paire d'écarteur de Farabef.
- Une ou deux curette a biopsie de différente taille.
- Fil de suture résorbable et non.

On commence par un repérage de l'adénopathie au moyen d'une palpation digitale, suivi d'une désinfection cutanée, chez un patient couché sur le dos ou légèrement demi-assis, le bras homolatéral est en abduction voire derrière la tête pour mieux exposer le creux axillaire. On installe un champ stérile de préférence troué. L'anesthésie locale se fait à l'aiguille fine et concerne l'ensemble des plans (en insistant sur la peau et le tissus cellulaire sous cutané) par de la Xylocaïne 1 ou 2 %.

Le patient doit être mis en confiance afin de prévenir le malaise vagal.

La technique ***(Figure 3 à 7)***
La zone à biopsier est maintenue tendue entre les doigts de la main controlatérale à celle qui tient le matériel. Une incision cutanée de 2 cm est réalisée juste en regard de l'adénopathie à prélever. La dissection des différents plans jusqu'au contact du ganglion doit se faire au ciseau type Mayo et au doigts. On met ensuite 2 écarteurs de manière à dilacérer d'avantage les différents plans et à bien exposer l'adénopathie.

La biopsie se fait en utilisant une curette ou carrément une biopsie exérèse sera faite en fonction des indications. Cette biopsie doit permettre de prélever assez de fragment pour une analyse conséquente afin d'optimiser les informations histologiques. Elle ne doit pas donc être très superficielle ni trop profonde du fait des rapports anatomiques avec les éléments vasculo-nerveux à ce niveau.

Une suture est nécessaire, notamment à visée hémostatique, du fait d'un saignement peropératoire souvent abondant. On utilisera de préférence un fil de suture à résorption rapide (Vicryl rapide®) 3.0 ou 2.0 en réalisant des points profond en X qui sont très hémostatique puis on ferme la peau par des simples points transcutané avec un fil non résorbable qui sera retiré après 5–6 jours.

Un pansement modérément compressif est réalisé afin d'éviter le risque d'hématome post opératoire. Le patient doit être surveillé 15–30 minutes après la réalisation de la suture, du fait de la possible survenue d'un saignement secondaire, abondant et parfois impressionnant, d'autant plus qu'il est traité par anticoagulant ou antiagrégant plaquettaire.
Les soins locaux consisteront, jusqu'au retrait du fil non résorbable, en une antisepsie quotidienne par chlorhexidine aqueuse.

Afin de permettre une bonne interprétation des lésions histologiques par le pathologiste, la demande doit comporter en plus des renseignements cliniques et hypothèses diagnostiques habituels, les caractéristiques opératoires de la biopsie (issu du pus, biopsie exérèse ou simple biopsie). La biopsie doit être de taille suffisante pour permettre une bonne inclusion et éviter la formation d'artéfacts histologiques pouvant aussi être provoqués par un écrasement de la biopsie par la pince. Si le fragment biopsique est habituellement fixé dans les milieux de fixation formolés, une fixation dans des milieux particuliers est parfois nécessaire dans certaines circonstances.

FIGURE 2. ***Les différents matériels nécessaires pour une biopsie axillaire.***

FIGURE 3. ***La zone à inciser est maintenue tendue entre les doigts***

COMPLICATIONS

Les complications de la biopsie axillaires sont rares entre les mains d'un praticien entrainé. Il s'agit des complications d'ordre hémorragie, infectieuse ou un défaut de cicatrisation. La prudence est requise au moment de la dissection pour éviter le risque de blesser des éléments vasculo-nerveux.

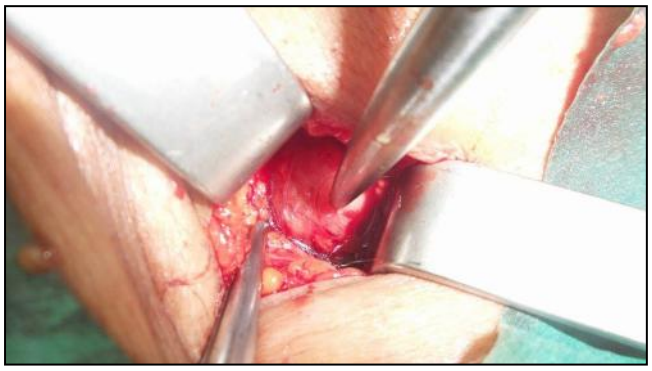

FIGURE 4. ***L'adénopathie est repérée après dilacération des plans sous cutanés.***

FIGURE 5. ***Biopsie faite au moyen d'une curette.***

FIGURE 6. ***Plusieurs fragment biopsique sont prélevés pour permettre une analyse.***

FIGURE 7. ***Fermeture de la plaie au moyen d'un fil de soie par des points sépares.***

CONFLIT D'INTÉRÊTS

Les auteurs ne déclarent pas de conflit d'intérêt.

RÉFÉRENCES

1. Tattevin P, Chapplain JM, Lesprit P et al. Tuberculosis_treatment duration in France : from guidelines to daily prectice Eur J Intern Med 2006 ;17 :427-9.
2. Thomas C, Foulet-Rogé A, Hoppé A. Granulomatose Lymphomatoïde. Rev Mal Respir 2003 ; 20 : 644-9.
3. Chetaille B. Lymphomes médiastinaux. Rev Pneumol clin 2010 ; 66 : 28-31.