JOURNAL OF FUNCTIONAL VENTILATION AND PULMONOLOGY
© 2014 JFVP. *www.jfvpulm.com. Print: ISSN 2264-7899. Online: ISSN 2264-0754*

J Func Vent Pulm 2014; 5(15): 1-45
DOI: 10.12699/jfvp.5.15.2014.38

CAS CLINIQUE

Maladie de Hodgkin de l'enfant révélée par une image en lâcher de ballons

Hodgkin's disease in a child revealed by the image of ballon releasing

NNM. Razafimanjato [1], A. Rohimpitiavana A [1], JI. Maniry [3], AF. Rakototiana [2], FA. Hunald [2], F. Rafaramino [3], HJL. Rakotovao [1]

[1]: Service de Chirurgie Thoracique. CHU/JRA BP: 4150 CP: 101 Antananarivo - Madagascar
[2]: Service de Chirurgie Viscérale Pédiatrique. CHU/JRA BP: 4150 CP: 101 Antananarivo - Madagascar
[3]: Service oncologie. CHU/JRA BP: 4150 CP: 101 Antananarivo - Madagascar

SUMMARY

Introduction. Hodgkin's disease (MDH) is a lymphoid hematological disease, characterized by the presence of Reed-Sternberg or Hodgkin cells in histology. The lesion in the chest, initially lung parenchyma is rare.

Observation. This is a 15 year old child who is seen in consultation for a lung biopsy before an image of balloon releasing revealed fortuitously in x-ray. Chest CT showed a systematic alveolar consolidation with massive intra-parenchymal nodules making a appearance of " balloon releasing ", typically. Histological examination of the biopsy by thoracoscopy showed multiple pulmonary nodules of classical Hodgkin's disease with nodular sclerosis and mixed cellularity associated with lesions of diffuse alveolar damage and interstitial lung disease.

Conclusion. The authors report a form of Hodgkin's disease in the child particularly by pulmonary parenchymal location. The diagnosis should be considered in an prolonged inflammatory syndrome and a radiological image of balloon releasing. Histological diagnosis is the only way to confirm the diagnosis.

KEYWORDS: Hodgkin's disease, lymphoma, ballon releasing, thoracoscopy

RESUME

Introduction. La maladie de Hodgkin (MDH) est une hémopathie lymphoïde caractérisée par la présence de cellules de Reed-Sternberg ou de Hodgkin en histologie. L'atteinte thoracique initiale parenchymateuse pulmonaire est rare.

Observation. Il s'agit d'un enfant de 15 ans est vu en consultation pour une biopsie pulmonaire devant une image en lâcher de ballon de découverte radiologique fortuite. La TDM thoracique révélait une condensation alvéolaire systématisée massive avec des lésions nodulaires intra-parenchymateuses réalisant un aspect en « lâcher de ballon » typique. L'examen histologique des pièces biopsiques par thoracoscopie montrait des multiples nodules pulmonaires de maladie de Hodgkin classique scléro-nodulaire à cellularité mixte associés à des lésions de dommage alvéolaire diffus et des lésions de pneumopathie interstitielle.

Conclusion. Les auteurs rapportent une forme de maladie de Hodgkin de l'enfant particulière par sa localisation pulmonaire parenchymateuse. Le diagnostic doit être évoqué devant un syndrome inflammatoire trainant et une image radiologique en lâcher de ballons. Le diagnostic histologique reste le seul moyen pour confirmer le diagnostic.

MOTS CLES: Maladie de Hodgkin, lymphome, lâcher de ballon, thoracoscopie

Auteur correspondant: **Dr. Razafimanjato NARINDRA NJARASOA MIHAJA. Service de Chirurgie Thoracique. CHU/JRA BP: 4150 CP: 101 Antananarivo - Madagascar.** *E-mail: razafesteban@yahoo.fr*

INTRODUCTION

La maladie de Hodgkin (MDH) est une hémopathie lymphoïde caractérisée par la présence de cellules de Reed-Sternberg ou de Hodgkin en histologie. L'atteinte thoracique initiale parenchymateuse pulmonaire est rare. Les auteurs présentent un cas de MDH à localisation pulmonaire primitive et discutent les aspects diagnostiques et thérapeutiques de cette affection particulière par sa découverte fortuite chez l'enfant suite à une image en lâcher de ballons.

OBSERVATION

Enfant RAN, d'origine Malgache, âgé de 15 ans est vu en consultation pour une biopsie pulmonaire devant une image en lâcher de ballon de découverte radiologique fortuite. Sa maladie remontait en 2011, par une apparition d'une douleur articulaire d'allure inflammatoire au niveau de l'articulation sacro-iliaque étiqueter comme une tuberculose extra-pulmonaire. Il bénéficiait d'un traitement-test antituberculeux selon le protocole national de lutte contre la tuberculose en vigueur dans notre pays sans preuve.

Sur le plan biologique, l'anomalie se portait sur l'élévation des marqueurs inflammatoires biologiques comme la protéine C réactive (CRP), et l'augmentation de l'alfa 1 et alfa 2 globines sur l'électrophorèse des protéines sériques. L' absence d'amélioration après motivaient son transfert en chirurgie pour une biopsie osseuse au niveau du grand trochanter qui n'était pas effectuée après la découverte fortuite d' une image en lâcher de ballon sur la radiographie du thorax au cours de la consultation pré anesthésique.

La TDM thoracique *(Figure 1)* révélait d'une part une condensation alvéolaire systématisée massive avec une bronchogramme aérique du lobe moyen, du segment ventral du lobe supérieur droit et du segment postéro-basal bilatéral et d'autre part des lésions nodulaires intra-parenchymateuses de taille et de topographie variable des deux champs pulmonaires réalisant un aspect en « lâcher de ballon » typique.

Les examens endoscopiques (fibroscopie bronchique et fibroscopie digestive haute) sont normaux. L'analyse du liquide de lavage broncho-alvéolaire était non contributif. La biopsie ostéo-médullaire (BOM) ne révélait aucun signe de malignité.

En raison de l'inaccessibilité des lésions pulmonaires parenchymateuses par ponction transpariétale échoguidée et la non disponibilité de la thoracoscopie ainsi que la biopsie scano-guidée dans notre centre, il était décidé d'une mini-thoracotomie exploratrice

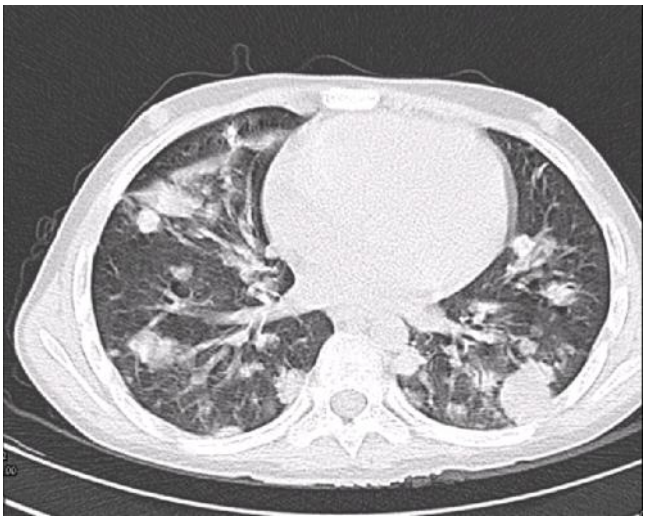

FIGURE 1. ***TDM thoracique avec injection de produit de contraste montrant une image multinodulaire occupant les deux champs pulmonaire***

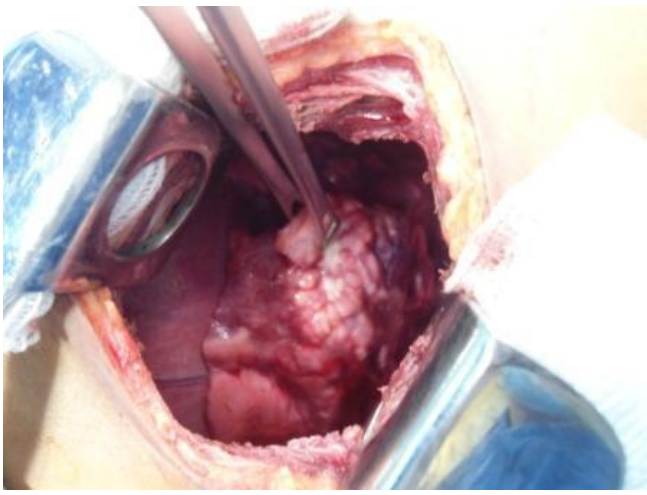

FIGURE 2. ***Mini-thoracotomie latérale pour une biopsie pulmonaire au niveau des lésions parenchymateuses***

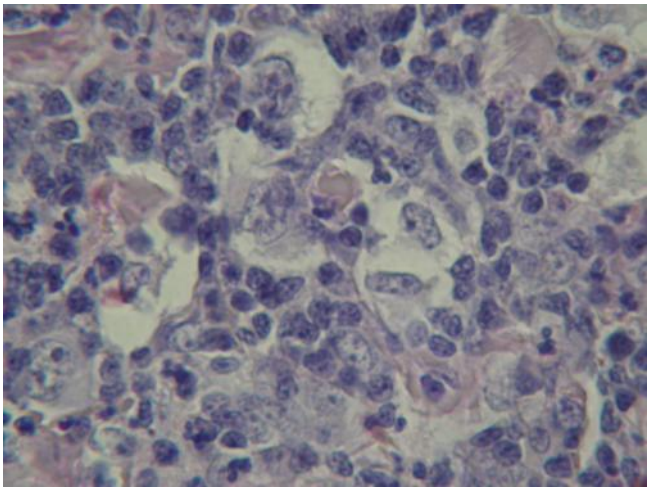

FIGURE 3. ***HE x 400: Multiples nodules pulmonaires de maladie de Hodgkin classique scléronodulaire à cellularité mixte (type 2 selon la classification histologique de Rye en 1965)***

(Figure 2) à visée biopsique. Les suites opératoires étaient simples. L'examen histologique des pièces biopsiques (6 x 3 cm) montrait des multiples nodules pulmonaires de maladie de Hodgkin classique scléronodulaire à cellularité mixte associés à des lésions de dommage alvéolaire diffus et des lésions de pneumopathie interstitielle *(Figure 3).* Après un bilan d'extension négatif, on concluait à un lymphome de hodgkin stade IV B selon Ann Arbor (1971) avec un score égal à 2 (PSS, prognostic scoring system). Il bénéficiait de 8 cures de polychimiothérapie à base d'ABVD (Adriblastine, Bléomycine, Vincristine et Dacarbazine). L'évolution était marquée par la disparition des lésions intra-thoraciques scannographiques.
Ses caractéristiques radiographiques et tomodensitométriques sont non spécifiques. Dans sa forme primitive, l'atteinte parenchymateuse est exclusive sans adénopathie médiastinale (3) (4). L'atteinte est multi -nodulaire, bilatérale, rarement isolée (1). Dans notre observation ces lésions réalisent une image en lâcher de ballon très caractéristique d'une métastase pulmonaire. L'endoscopie bronchique est un examen rentable pour la détection de localisations endobronchiques (5). Sa négativité dans notre cas s'explique par la localisation primitive parenchymateuse de la MDH.

Dans notre cas, le premier diagnostic retenu était celui d'une métastase pulmonaire secondaire à la lésion osseuse au niveau du grand trochanter. Ces images en lâcher de ballons font discuter les pathologies tumorales au premier rang desquelles les métastases de cancers testiculaires chez les hommes, de cancers du sein chez les femmes et plus rarement de cancers ORL, cancers bronchiques, cancers digestifs et sarcomes (6). Parmi les causes bénignes, les granulomatoses, l'amylose, les nodules rhumatoïdes, les hamartomes, les pseudotumeurs inflammatoires sont parfois rapportés. Les pathologies infectieuses (tuberculose, kystes hydatiques) sont plus rarement décrites (6). Dans un pays à faible ressource comme Madagascar, nous pensons que notre attitude invasive à pratiquer la biopsie sous mini-thoracotomie reste le seul moyen pour raccourcir l'investigation du patient et permettre de redresser le diagnostic, ainsi que le choix thérapeutique après l'examen histologique.

Dans la littérature, la tomographie à émission de positrons (TEP), avec injection de glucose marqué (PET-scan au 18 FDG) fait maintenant partie intégrante du bilan d'extension du LH. Elle permet de surclasser ou de déclasser le malade dans respectivement 10 et 20 % des cas (1). Faute de cet examen dans notre pratique, le scanner du thorax et de l'étage abdomino-pelvien nous permis de stadifier la maladie.

Le standard de traitement actuel pour les stades avancés est une CT initiale (6 à 8 cycles d'ABVD) suivie d'une radiothérapie (7). L'irradiation complémentaire des viscères atteints est à discuter au cas par cas. Actuellement, on tient compte de la masse tumorale initiale, de l'intensité de la chimiothérapie initiale et surtout de son résultat pour réaliser des irradiations limitées aux territoires initialement atteints (8). La radiothérapie n'a pas été exemptée dans notre observation pour deux arguments : l'obtention d'une rémission complète après polychimiothérapie et l'absence d'atteinte ganglionnaire dans le bilan d'extension initiale.

Le suivi de la MDH repose sur l'évaluation des facteurs pronostiques sur les classifications histologique de l'OMS et clinique d'Ann Arbor. Certains auteurs rapportent une évolution émaillée de la survenue d'un cancer broncho-pulmonaire chez les tabagiques (1) (2) (3). La survenue de cette maladie chez un enfant non encore tabagique nous évite de cette transformation carcinomateuse dans l'évolution après deux ans de recul.

CONCLUSION

L'image en lâcher de ballon n'est pas synonyme d'une métastase pulmonaire. La forme primitive de la maladie de Hodgkin fait partie de la gamme diagnostique à évoquer devant cette image caractéristique. Seule la biopsie et éventuellement un examen histologique permet de confirmer le diagnostic. L'infection tuberculeuse ne doit pas être évoquée systématiquement sans preuve biologique ou histologique même en zone d'endémie car tout retard au diagnostic de la MDH peut entrainer la mort d'un enfant d'une affection relativement curable.

CONFLITS D'INTÉRÊTS

Aucun.

REFERENCES

1. Chagnon K, Bergeron A. Pneumopathies des hémopathies malignes hors pneumopathies infectieuses et médicamenteuses. *EMC (Elsevier Masson SAS, Paris), Pneumologie* 2011; 6-062-C-10.
2. Sorgho Lougue LC, Cisse R, Ouedraogo et al. Une maladie peut en cacher une autre: tuberculose pulmonaire évolutive et lymphome hodgkinien. *Médecine d'Afrique Noire.* 2001; 12: 48.
3. Cracco C, Divine M, Maitre B. Atteintes thoraciques au cours des lymphomes hodgkiniens. *Revue des Maladies Respiratoires*. 2007; 24: 999-1012.
4. Ben Naoum, Chapuis E, Coste E et al. Localisation bronchique révélatrice d'une maladie de Hodgkin. *Revue des Maladies Respiratoires*. 2004; 21: 599-601.
5. Mazières J. Lâcher de ballons ovales chez un Toulousain. *Revue des Maladies Respiratoires*. 2008; 25: 16-17.
6. Canellos GP, Niedzwiecki D. Long-term followuup of Hodgkin's disease trial. N *Engl J Med*. 2002; 336: 1417-18.
7. Morère JF, Mornex F, Soulière D, et al. *Thérapeutique du cancer*, 2è édition. Springer-Verlag France, 2011 ; p 802.
8. El Khattabi, Aichane A, Riah A, Benmoumen N et al. Opacité pulmonaire excavée de cause peu habituelle. *Revue des Maladies Respiratoires*. 2010 ; 27, 1077-1080.